Lipomielomeningocele

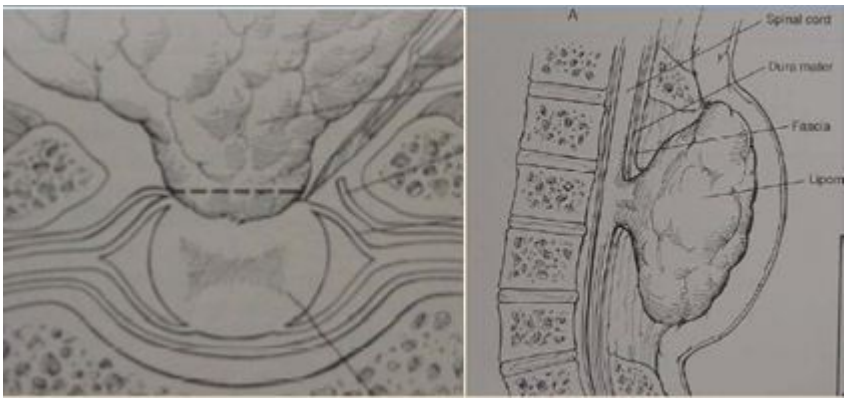

Es una malformación congénita, relacionada con la espina bífida.

Está asociado con la acumulación anormal de grasa que comienza debajo del nivel de la piel y se extiende a través de la abertura ósea de la médula espinal.

La lesión en sí misma está compuesta de un cono medular descendente infiltrado con grasa, que continúa hacia afuera del defecto fascial, óseo y dural que emerge como una masa subcutánea cubierta de piel y que se suele encontrar en la región lumbosacra.

Epidemiología

Estas lesiones se tornan evidentes dentro de los primeros meses o años de vida. Afecta a las mujeres más que a los hombres en una proporción de 1,5 a 1.

Es la causa más frecuente de anclaje medular, que da lugar a deterioro neurológico, debido a isquemia del cono medular y de las raíces.

Se sospecha una tendencia hereditaria a un error de desarrollo regional que afecta a los segmentos embrionarios ya que en una ocasión de gemelos con lipomielomeningocele caudal se apreció formación de teratomas espinales en uno de ellos (Oliveria 2010).

Clínica Estas lesiones están cubiertas por piel y no duelen.

Suele producir síntomas con el crecimiento del niño, que consisten en alteraciones en el control esfinteriano y deformaciones ortopédicas en los pies. Los síntomas son debidos a que el lipoma fija en dirección caudal la médula espinal, anclando el cono medular a la región lumbosacra, lo que provoca un estiramiento patológico de toda la médula espinal.

Los pacientes pueden perder función neurológica dentro de las primeras semanas posteriores al nacimiento pero, con mayor asiduidad, el lapso de deterioro se da a lo largo de un período de meses o años. Los síntomas neurológicos suelen ser debilidad e incontinencia urinaria e intestinal. La debilidad puede ser simétrica o asimétrica y puede traer como consecuencia una atrofia de las extremidades inferiores. En los adolescentes mayores y en los adultos, el dolor puede ser el motor que impulse al paciente a someterse a un examen clínico. El dolor puede ser difícil de describir y de naturaleza radiante. Puede haber una limitación de la movilidad de la espalda.

Diagnóstico

La imagen de resonancia magnética, se ha vuelto el estudio por imágenes preferido para las lipomielomeningoceles y los lipomas de médula espinal. Pueden dar datos anatómicos extraordinarios. Esto ayudará al cirujano a planificar la intervención quirúrgica. En la mayoría de los casos, las placas radiográficas simples reflejarán la espina bífida.

Tratamiento

Los objetivos de la cirugía consisten en liberar la fijación de lípido en la médula espinal y reducir el grosor del tumor graso.

El simple tratamiento cosmético de la almohadilla grasa subcutánea no previene el déficit neurológico y puede dificultar el tratamiento definitivo posterior.

El tratamiento quirúrgico se indica cuando el paciente llega a los 2 meses de edad, o antes si es que el paciente consulta a una mayor edad.

El tratamiento consiste en la extirpación de lipomas (subtotal), sutura de la piamadre espinal, y la sección del filum terminal.

La sutura de la piamadre espinal es de suma importancia en prevención del reanclaje (Huang 2010).

Pronóstico

En general, con cirugía mejora el 19 por ciento de los pacientes, 75 por ciento permanecerá sin

cambios y el 6 por ciento se agravará.

Bibliografía

Huang, Sheng-Li, Wei Shi, y Li-Gen Zhang. 2010. Surgical treatment for lipomyelomeningocele in children. World Journal of Pediatrics: WJP (Junio 12). doi:10.1007/s12519-010-0210-3. http://www.ncbi.nlm.nih.gov/pubmed/20549411.

Oliveria, Seth F, Eric M Thompson, y Nathan R Selden. 2010. Lumbar lipomyelomeningocele and sacrococcygeal teratoma in siblings: support for an alternative theory of spinal teratoma formation. Journal of Neurosurgery. Pediatrics 5, no. 6 (Junio): 626-629. doi:10.3171/2010.2.PEDS09502.

From:
https://neurocirugiacontemporanea.es/wiki/ - **Neurocirugía Contemporánea ISSN 1988-2661**

Permanent link:
https://neurocirugiacontemporanea.es/wiki/doku.php?id=lipomielomeningocele

Last update: **2025/05/03 23:59**