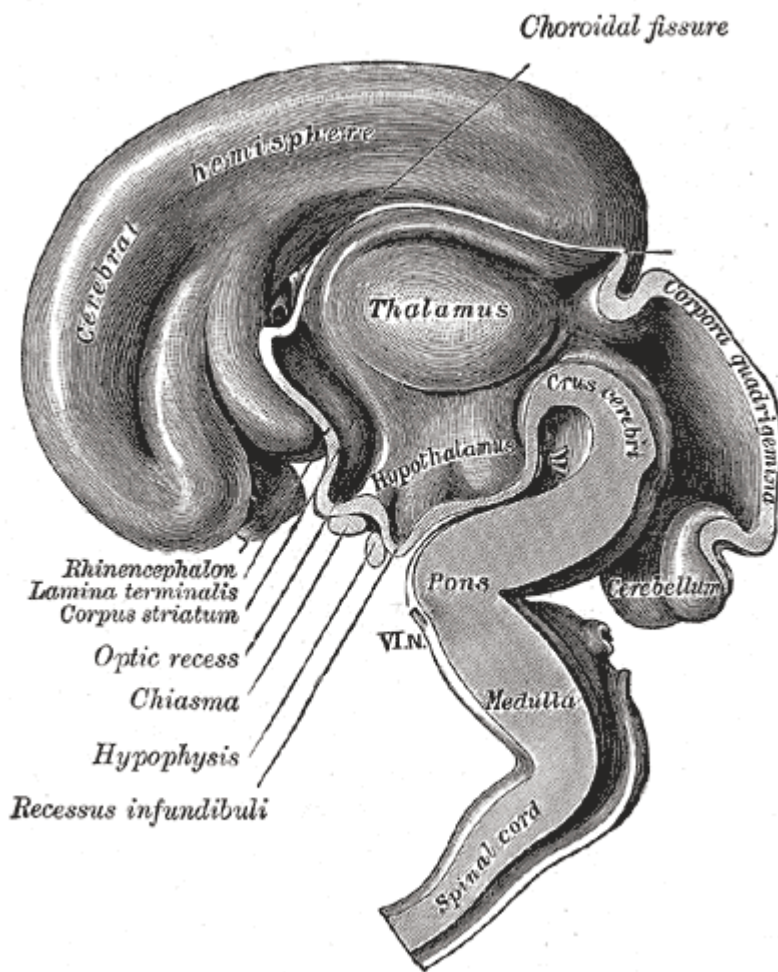


# Diencéfalo

Es la parte del **encéfalo** situada entre el **telencéfalo** y el **mesencéfalo** (cerebro medio). Abultamiento del compartimiento mediano más anterior del **tubo neural** embrionario.



## Partes anatómicas

### Hipófisis

### Hipotálamo

**Subtálamo:** Aquí se encuentra: Núcleo rojo y sustancia gris

**Tálamo:** Está formado por dos masas voluminosas situadas bajo los hemisferios cerebrales. Constituye la vía de entrada para todos los estímulos sensoriales excepto el olfatorio. Está conectado con la corteza y filtra los estímulos que llegan a ella y es el centro donde residen las emociones y sentimientos.

**Epitálamo:** Estructura diencefálica situada sobre el tálamo. Comprende: glándula pineal, núcleos habenuares y estrías medulares.

### Metatálamo

### 'Cavidad'

**Tercer ventrículo:** Ocupa el interior del diencéfalo y se comunica con los ventrículos cerebrales a través del agujero de Monro. El techo del tercer ventrículo se denomina epitálamo, y en él se localiza

la epífisis o glándula pineal.

From:

<https://neurocirugiacontemporanea.es/wiki/> - **Neurocirugía Contemporánea**  
**ISSN 1988-2661**

Permanent link:

<https://neurocirugiacontemporanea.es/wiki/doku.php?id=diencefalo>

Last update: **2025/05/04 00:00**

