Cuarto ventrículo atrapado

Se trata de un cuarto ventriculo que no se comunica con el tercero, a traves del acueducto de Silvio ni con las cisternas basales a traves de los agujeros de Luschka y Magendie.

Se observa, generalmente, en los pacientes que tienen una derivacion de los ventriculos laterales de larga evolución, en especial, en hidrocefalia secundaria a una infección (sobre todo, fúngica) o en quienes padecieron infecciones recurrentes de la derivación o posthemorrágica (Udayakumaran y col., 2011).

Posiblemente, esta afección se genere como consecuencia de la formación de adherencias debido a la yuxtaposición prolongada de la íntima ependimaria del acueducto provocada por la ausencia de LCR que ha sido desviado a traves de la derivación.

Los plexos coroideos del cuarto ventriculo continuan produciendo LCR, liquido que distiende el cuarto ventriculo cuando hay una obstrucción de los orificios de salida del cuarto ventriculo o un bloqueo a nivel de las granulaciones aracnoideas.

Clínica

La manifestación típica es el síndrome de fosa posterior (Tseng y col., 2007).

1. cefalea 2. parálisis de los pares craneales bajos: dificultades de la deglucion 3. ataxia 4. reducción del nivel de conciencia 5. náuseas o vómitos 6. tambien puede ser un hallazgo casual (algunos hallazgos “atípicos”, como la reducción del campo de atención, pueden estar relacionados)

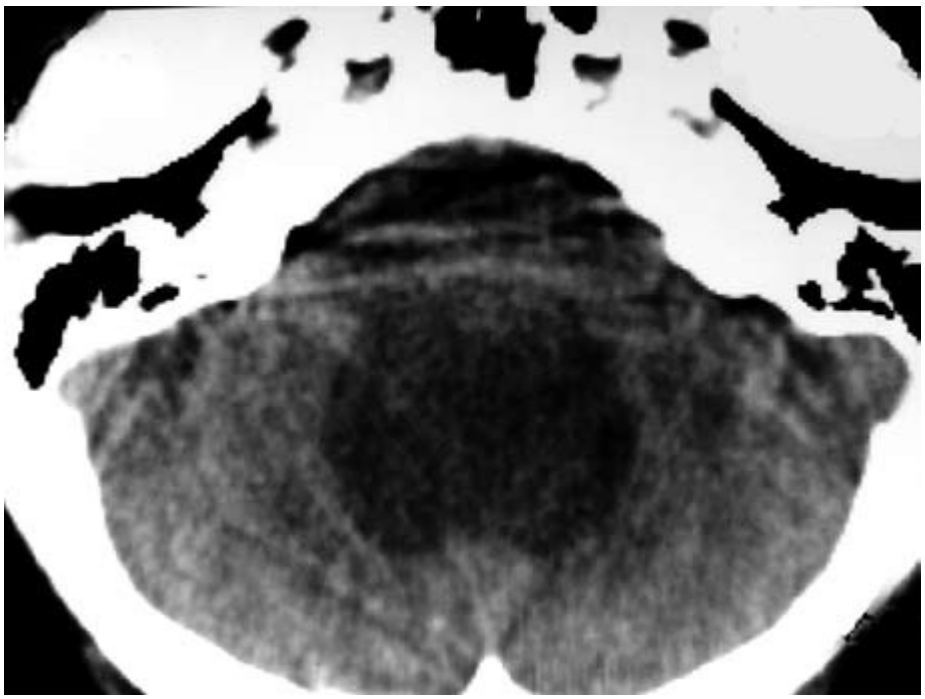

Diagnóstico diferencial

Dandy-Walker, también puede encontrase concurrente (Tsao y col., 2002).

Tratamiento

El tratamiento sigue siendo un reto formidable.

El reconocimiento y su rápida intervención es vital (Harter 2004).

La mayoria de los cirujanos esta a favor de derivar el ventriculo, ya sea mediante otra derivacion ventriculoperitoneal (VP) o uniéndola a una derivacion existente.

Para una correcta colocación en el centro del cuarto ventrículo se puede utilizar un neuroendoscopio flexible (Torres-Corzo y col., 2004).

Una de las complicaciones posibles consiste en que, como consecuencia del drenaje del cuarto ventriculo, el tronco encefalico retorne a su posición normal y pueda sufrir un daño tardio provocado por la punta del cateter. Es posible evitar esta complicación introduciendo el cateter a traves del hemisferio cerebeloso hacia el cuarto ventriculo, en forma paralela a su piso para que no se produzca angulacion del cateter.

Las complicaciones se presentan hasta en el 40% de los pacientes (Sharma y col., 2001).

Puede considerarse la colocación de una derivación lumboperitoneal (LP) si los orificios de salida del cuarto ventrículo están permeables.

Si no lo están, puede realizarse una ventriculocisternostomía (derivación de Torkildsen).

El stent es un método eficaz de tratamiento, porque impide la reoclusión por procesos inflamatorios crónicos, ha demostrado ser más eficiente que la acueductoplastia (Sagan y col.,2006).

Otra alternativa es la descompresión del foramen magno (Tseng y col., 2007; Udayakumaran y col., 2009).

Ventriculostomía endoscópica (Rezaee y col., 2007).

Bibliografía

Harter, David H. 2004. Management strategies for treatment of the trapped fourth ventricle. Child’s Nervous System: ChNS: Official Journal of the International Society for Pediatric Neurosurgery 20, no. 10 (Octubre): 710-716. doi:10.1007/s00381-004-1004-5.

Rezaee, Omidvar, Guive Sharifi, Mohammad Samadian, Karim Haddadian, Ali Ali-Asgari, y Moslem Yazdani. 2007. «Endoscopic third ventriculostomy for treatment of obstructive hydrocephalus». Archives of Iranian Medicine 10 (4) (Octubre): 498-503. doi:07104/AIM.0013.

Sagan, Leszek M, Ireneusz Kojder, y Wojciech Poncyljusz. 2006. Endoscopic aqueductal stent placement for the treatment of a trapped fourth ventricle. Journal of Neurosurgery 105, no. 4 Suppl (Octubre): 275-280. doi:10.3171/ped.2006.105.4.275.

Sharma, R R, S J Pawar, R V Devadas, y E J Dev. 2001. CT stereotaxy guided lateral trans-cerebellar programmable fourth ventriculo-peritoneal shunting for symptomatic trapped fourth ventricle. Clinical Neurology and Neurosurgery 103, no. 3 (Octubre): 143-146.

Torres-Corzo, J, R Rodriguez-Della Vecchia, y L Rangel-Castilla. 2004. Trapped fourth ventricle treated with shunt placement in the fourth ventricle by direct visualization with flexible neuroendoscope. Minimally Invasive Neurosurgery: MIN 47, no. 2 (Abril): 86-89. doi:10.1055/s-2004-818434.

Tsao, KuoJen, Nathaniel A Chuang, Roy A Filly, Anthony J Barkovich, y Ruth B Goldstein. 2002. «Entrapped fourth ventricle: another pitfall in the prenatal diagnosis of Dandy-Walker malformations».

Journal of Ultrasound in Medicine: Official Journal of the American Institute of Ultrasound in Medicine 21 (1) (Enero): 91-96.

Tseng, Jeng-Sen, Yi-Chung Lee, Hung-Cuan Pan, y Ming-Hong Chang. 2007. Motor neuron disease-like syndrome secondary to trapped fourth ventricle and obstruction of cerebrospinal fluid pathway. Clinical Neurology and Neurosurgery 109, no. 4 (Mayo): 383-387. doi:10.1016/j.clineuro.2007.01.004.

Udayakumaran, Suhas, Xiao Bo, Liat Ben Sira, y Shlomi Constantini. 2009. Unusual subacute diencephalic edema associated with a trapped fourth ventricle: resolution following foramen magnum decompression. Child's Nervous System: ChNS: Official Journal of the International Society for Pediatric Neurosurgery 25, no. 11 (Noviembre): 1517-1520. doi:10.1007/s00381-009-0925-4.

Udayakumaran, Suhas, Naresh Biyani, David P Rosenbaum, Liat Ben-Sira, Shlomi Constantini, y Liana Beni-Adani. 2011. Posterior fossa craniotomy for trapped fourth ventricle in shunt-treated hydrocephalic children: long-term outcome. Journal of Neurosurgery. Pediatrics 7, no. 1 (Enero): 52-63. doi:10.3171/2010.10.PEDS10139.

From:
https://neurocirugiacontemporanea.es/wiki/ - **Neurocirugía Contemporánea ISSN 1988-2661**

Permanent link:
https://neurocirugiacontemporanea.es/wiki/doku.php?id=cuarto_ventriculo_atrapado

Last update: **2025/05/04 00:04**