Absceso cerebral diagnóstico

La introducción de la TAC y la RNM ha revolucionado el diagnóstico del absceso cerebral, determinando el tamaño, localización y fase evolutiva (fase de cerebritis o de absceso encapsulado), permite planificar las opciones de tratamiento, y hace posible los estudios de seguimiento por imagen.

TAC

El aspecto típico del abceso cerebral en la TAC es el de una lesión hipodensa rodeada de un anillo realzado tras la administración de contraste.

Puede dar también información adicional como la extensión del edema que rodea al absceso, la presencia de hidrocefalia o desplazamiento de linea media.

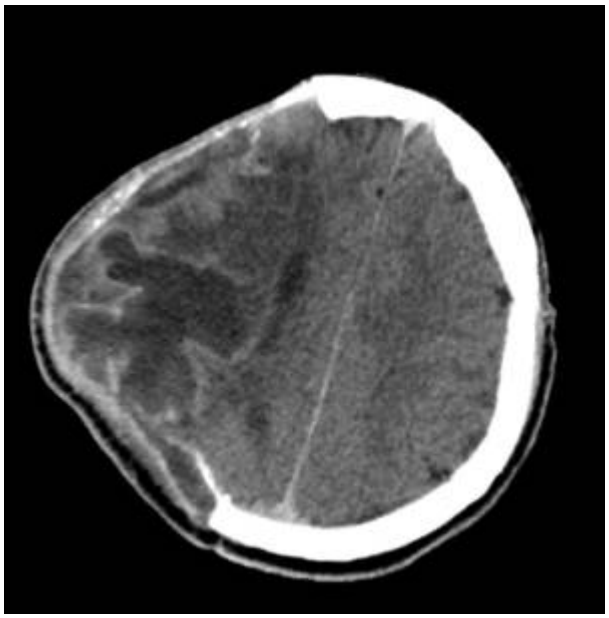

Colección hipodensa intraparenquimatosa extensa, en el parénquima cerebral herniado, en topografía teórica parieto-temporal derecha, de nueva aparición. La colección presenta un hiperrealce periférico, con una morfología polilobulada y un tamaño aproximado de 53 x 61 x 58mm (ejes anteroposterior, transversal y craneocaudal), contacta con el atrio de ventrículo lateral derecho, sin clara extensión al mismo. En la porción más caudal y posterior presenta extensión con colección extraparenquimatosa, de morfología semilunar, que también presenta hiperrealce periférico. En el interior de ambas colecciones de identifican pequeñas burbujas aéreas que sugieren sobreinfección. Hallazgos sugestivos de absceso intraparequimatoso, con empiema asociado. Resto sin cambios significativos, marcada herniación parenquimatosa cerebral a través de craneotomía descompresiva derecha con hipodensidad difusa en relación con isquemia de ACM derecha conocida. Signos también de isquemia en territorio de ACM izquierda subaguda. No desviación de la línea media significativa, no se aprecia hiperrealce periventricular, que sugiere ventriculitis. Sin otros cambios reseñables.

RM

La RM cerebral ayuda mejor que la TC a detectar los abscesos y a realizar un diagnóstico de presunción, en casos de dudas diagnósticas.

La determinacion del coeficiente de difusion aparente (CDA) se halla marcadamente disminuido, hallazgo característico de absceso.

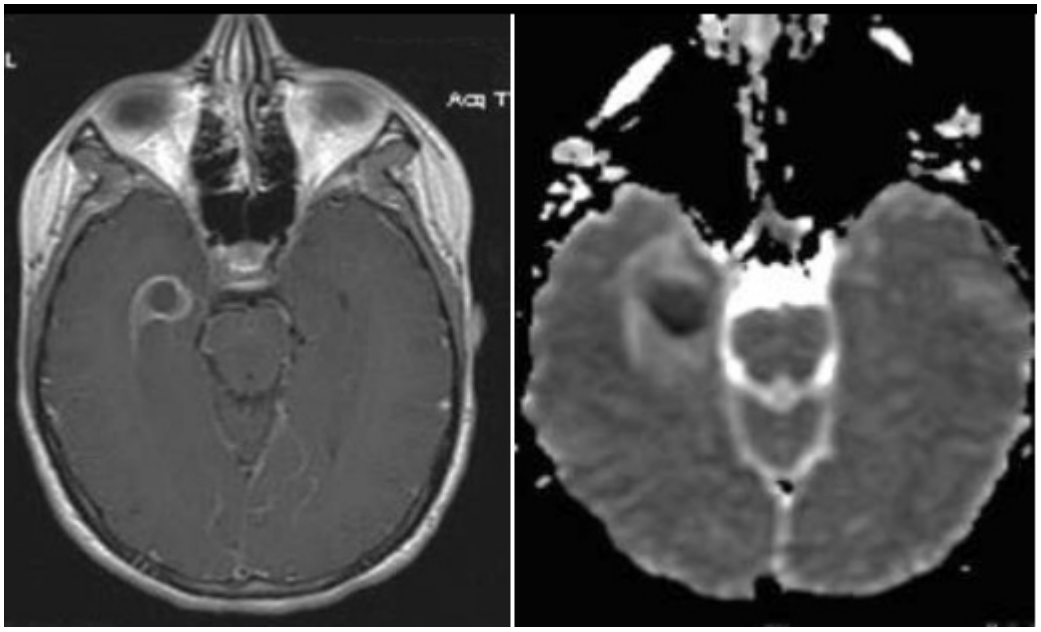

1.- T1 corte axial que muestra una lesión redondeada hipointensa en el lóbulo temporal profundo del lado derecho con realce anular post-contraste

2.- El CDA se halla marcadamente disminuido.

Fuente:Paola A. Acevedo.Escuela de Diagnóstico por Imágenes.Fundación “Dr. J. R. Villavicencio”.Diagnóstico Médico Oroño.Rosario, Argentina

En la espectroscopia por RM: los niveles de aminoácidos, del acetato y del lactacto son específicos en el absceso y, por lo tanto, indicativos del diagnóstico.

Gammagrafía

La gammagrafía con leucocitos marcados con 99m Tc-HMPAO (los leucocitos del paciente se marcan y se reinyectan) tiene una sensibilidad y una especificidad cercanas a 100% (la sensibilidad disminuye si el paciente estuvo en tratamiento corticoideo dentro de las 48 hs anteriores al estudio).

Análisis de sangre

Leucocitos periféricos: los valores pueden ser normales o presentar un aumento moderado en 60%-70% de los casos (generalmente, > 10.000). Hemocultivos: generalmente negativos. VSG: puede

ser normal (sobre todo, en la cardiopatía cianótica congénita, en la que la policitemia disminuye la VSG). Proteínas C reactivas (PCR): una infección situada en cualquier lugar de cuerpo puede aumentar la concentración proteínica. Los pacientes que tiene un tumor cerebral u otra enfermedad inflamatoria (p. ej., abscesos dentales pueden presentar concentraciones altas de proteínas C reactivas. La sensibilidad de este estudio es de = 90%, la especificidad es » de 77%. Punción lumbar (PL) El papel de la PL es muy discutible respecto de los abscesos cerebrales. Si bien las PL son anormales en > 90% de los casos, no proporcionan ningún dato característico que indique la presencia de un absceso. La PdeA suele estar aumentada y los leucocitos y el contenido proteínico pueden estar elevados. En muy pocas ocasiones, es posible identificar a los microorganismos responsables de la infección en el LCR obtenido de la PL (salvo que el absceso se haya abierto hacia los ventrículos); los cultivos son positivos en = 6%-22% de los casos41. Existe el riesgo de que se produzca una hernia transtentorial, sobre todo en las lesiones de gran tamaño. X Por lo tanto, evitar la PL si aún no se ha efectuado.

From:
https://neurocirugiacontemporanea.es/wiki/ - **Neurocirugía Contemporánea ISSN 1988-2661**

Permanent link:
https://neurocirugiacontemporanea.es/wiki/doku.php?id=absceso_cerebral_diagnostico

Last update: **2025/05/03 23:59**